

مقایسه اثر آنتی‌اکسیدانی ویتامین E و عصاره زردچوبه (*Curcuma Longa L.*) بر آسیب شناسی بافتی کبد و کلیه متعاقب مصرف اسپارتام در موش صحرائی

صدیقه قویدل^۱، سیده‌آیدا داوری^{۲*}، مهدی راسخ^۳

چکیده

اسپارتام یکی از رایج‌ترین شیرین‌کننده‌های مصنوعی با مصرف جهانی می‌باشد. هدف از مطالعه حاضر مقایسه اثر آنتی‌اکسیدانی ویتامین E و عصاره زردچوبه بر آسیب شناسی بافتی ناشی از مصرف اسپارتام در موش صحرائی بود. ۳۲ موش صحرائی نر و بیستار به صورت تصادفی به ۴ گروه مساوی ۱- کنترل، ۲- دریافت کننده ۳۵۰mg/kg اسپارتام به صورت خوراکی، ۳- دریافت کننده ۳۵۰mg/kg اسپارتام به صورت خوراکی و ۴۰۰mg/kg ویتامین E به صورت تزریق داخل صفاقی ۴- دریافت کننده ۳۵۰mg/kg اسپارتام و ۲۰۰mg/kg عصاره زردچوبه به صورت خوراکی به مدت یک ماه تقسیم شدند. در پایان آزمایش، پس از آماده‌سازی نمونه‌های بافتی کبد و کلیه موش‌ها، جراحات آسیب شناسی آنها مورد بررسی قرار گرفتند و توسط آزمون کروسکال - ویلیس آنالیز شدند. بررسی آسیب شناسی کبد موش‌های گروه ۲ نشان دهنده بی‌نظمی طب‌های هپاتوسیتی، دژنراسانس واکوتولر و وجود مواد نکروزه داخل هپاتوسیت‌ها بود. همچنین ارزیابی بافت کلیه، دژنراسانس مجاری پیچیده نزدیک و دور، آتروفی گلوبولولی و افزایش فضای ادراری را نشان داد. ضایعات مذکور به طور معناداری در گروه‌های ۳ و ۴ در مقایسه با گروه ۲ بهبود یافت ($P < 0/001$). علاوه بر این، ویتامین E و عصاره زردچوبه اثرات درمانی بالاتری در بافت کبد در مقایسه با بافت کلیه داشتند و نیز درمان با ویتامین E سبب کاهش معنادار ضایعات پاتولوژیکی در مقایسه با عصاره زردچوبه شد ($P < 0/001$). این نتایج نشان دهنده اثرات آنتی‌اکسیدانی ویتامین E و عصاره زردچوبه بر ضایعات ناشی از مصرف اسپارتام بود و این اثر حفاظتی در گروه دریافت کننده ویتامین E بارزتر بود.

واژگان کلیدی: آنتی‌اکسیدان، ویتامین E، زردچوبه، اسپارتام، کبد، کلیه

تاریخ دریافت: ۱۳۹۶/۳/۱۷ تاریخ پذیرش: ۱۳۹۶/۶/۳۰

مقدمه

جایگزین‌های شکر در میان افزودنی‌های غذایی مورد توجه ویژه قرار گرفته‌اند چون استفاده از آنها سبب کاهش قابل توجه در مصرف شکر و کالری دریافتی به خصوص در افراد

دیابتی می‌شود، در حالی که دلبذیری مطلوب غذاها و نوشیدنی‌های غیرالکلی را حفظ می‌کند (۲۳). اسپارتام (L-L - اسپارتیل - فنیل آلانین متیل استر) یک قند مصنوعی دی پتید است که به عنوان شیرین‌کننده غیر مغذی در تولیدات غذایی گوناگون به فراوانی استفاده می‌شود. این ماده به صورت پودر سفید رنگ و فاقد بو می‌باشد که قدرت شیرین‌کنندگی ۱۸۰-۱۶۰ برابر ساکارز دارد و فاقد طعم فلزی است (۱۷). امروزه اسپارتام در بیش از ۶۰۰۰ فرآورده غذایی و دارویی از جمله در نوشیدنی‌های کم کالری و بدون قند، آب میوه‌ها، آدامس‌ها، بستنی‌ها، آب‌نبات‌ها، مرباها، نوشیدنی‌های آماده به صورت پودر، ژله و ماست مورد استفاده قرار می‌گیرد و به نام‌های تجاری Nutrasweet و Aspartil نیز شناخته می‌شود (۵). اسپارتام ۶۶٪ مصرف جهانی را در بازار شیرین‌کننده‌های قوی نشان می‌دهد. در اتحادیه اروپا این ماده به عنوان E ۹۵۱ تدوین شده است. در حال حاضر مصرف روزانه قابل قبول اسپارتام برای انسان ۵۰mg/kg در ایالات متحده و ۴۰ mg/kg در اروپا است (۲۳). این شیرین‌کننده مصنوعی پس از مصرف بلافاصله از لومن روده کوچک جذب می‌شود و به فنیل آلانین، اسپارتیک اسید و متانول متابولیزه می‌شود. پس از مصرف اسپارتام غلظت متابولیت‌های آن در خون افزایش پیدا می‌کند. بنابراین استفاده از این ماده خطر اثرات مضر جانبی متابولیت‌های آن (فنیل آلانین، اسپارتیک اسید و متانول) بر روی سیستم فیزیولوژی بدن را در پی دارد. از لحاظ بالینی، تماس مزمن با اسپارتام سبب سردرد،

۱- دانش آموخته دانشکده دامپزشکی، دانشگاه زابل، زابل، ایران

۲* - استادیار گروه پاتوبیولوژی، دانشکده دامپزشکی، دانشگاه زابل، زابل، ایران (Davari.aidal@gmail.com)

۳- استادیار گروه علوم درمانگاهی، دانشکده دامپزشکی، دانشگاه زابل، زابل، ایران

خارج می‌شود. قسمت مورد استفاده غذایی و دارویی این گیاه ساقه‌های زمینی خشک شده آن است (۱۸). این گیاه بومی نواحی گرم آسیا (کشورهای هندوستان، پاکستان، اندونزی، جنوب چین)، آفریقا و آمریکای جنوبی است و در ایران رویش ندارد. تکثیر آن مانند زنجبیل از طریق کاشت قطعات ریزوم جوانه دار گیاه صورت می‌گیرد. کورکومین ترکیب فعال بیولوژیکی زردچوبه است که به رنگ زرد - نارنجی می‌باشد و در آب و اتر غیر محلول بوده ولی در الکل و اسید استیک خالص و در قلیا ها حل می‌گردد. در مطالعات متعددی تاثیر بسیار خوب این ماده با طیف وسیع حفاظت بیولوژیکی دارویی و درمانی آن در برابر رادیکالهای آزاد و استرس اکسیداتیو را نشان داده شده است (۲۱ و ۷). از مهمترین خواص درمانی ذکر شده برای زردچوبه می‌توان به اثرات آنتی‌اکسیدانی، ضد سرطانی و حفاظت کبدی آن اشاره کرد (۶).

هدف از تحقیق حاضر بررسی و مقایسه اثر ویتامین E و عصاره زردچوبه (*Curcum Longa L.*) بر آسیب شناسی کبد و کلیه در موش‌های نر صحرایی قرار گرفته در معرض آسپاراتام می‌باشد.

مواد و روش کار

در این تحقیق از ۳۲ سر موش صحرایی نر نژاد Wistar با وزن متوسط ۱۸۰-۲۰۰ گرم نگهداری شده در حیوان خانه دانشکده دامپزشکی زابل استفاده شد. حیوانات در شرایط ۱۲ ساعت تاریکی - ۱۲ ساعت روشنایی و محدوده دمایی $25 \pm 0^{\circ}\text{C}$ و رطوبت مناسب نگهداری شدند. آب مصرفی آنها از آب لوله کشی شهری تهیه شد و به صورت آزاد در اختیار آنان قرار گرفت. تغذیه آنها نیز بر اساس غذای فشرده مخصوص موش (تهیه شده از شرکت جوانه خراسان) انجام شد. موش‌ها به طور تصادفی به ۴ گروه به شرح زیر تقسیم شدند:

گروه اول شامل ۸ سر موش صحرایی نر که هیچ دارویی دریافت نکرده، به عنوان گروه کنترل تنها غذای معمولی و آب آشامیدنی در اختیارشان قرار گرفت.

تاری دید، صرع، تومورهای مغزی، اختلالات چشمی، بی حسی، بی خوابی، از دست دادن حافظه، حالت تهوع، لکنت زبان، تغییرات شخصیتی، از دست دادن انرژی، بیش فعالی، مشکلات شنوایی، عصبی و اختلالات رفتاری می‌شود (۱۵). متانول ماده ای است که در شرایطی که به فرمالدئید و فرمات اکسید شود به سلول‌های کبد آسیب می‌رساند. این فرآیند با افزایش سطح NADH و تشکیل آنیون سوپراکسید همراه است که ممکن است در پراکسیداسیون لیپیدی موثر باشد (۲۰). استرس اکسیداتیو وضعیتی است که در آن نیروهای اکسیداتیو بیش از سیستم‌های آنتی‌اکسیدانی می‌باشد که سبب از دست رفتن تعادل بین آنها است. استرس اکسیداتیو زمانی رخ می‌دهد که میزان تولید گونه‌های اکسیژن فعال بیش از توانایی بدن برای خنثی کردن و از بین بردن آنها است. در نتیجه سبب ایجاد عدم تعادل و یا فراوانی بیش از حد رادیکال‌های آزاد می‌شود (۲۴). آنتی‌اکسیدان‌ها از بدن انسان در مقابل آسیب‌های ناشی از رادیکال‌های آزاد حفاظت می‌کنند و مانع از پیشرفت بسیاری از بیماری‌های مزمن و همچنین پراکسیداسیون لیپیدی می‌شوند (۱۲). در سال‌های اخیر مصرف آنتی‌اکسیدان‌های طبیعی، ارزان و در دسترس به دلیل عوارض کمتر نسبت به داروهای شیمیایی مورد استقبال قرار گرفته است. ویتامین E مهمترین آنتی‌اکسیدان محلول در چربی در سلول‌های پستانداران است که برخلاف دیگر ویتامین‌های محلول در چربی به طور معمول به صورت سمی در بدن انباشته نمی‌شود (۲۲). ویتامین E از طریق تبدیل رادیکال آزاد اسید چرب پراکسیل به هیدروپراکسی سبب توقف انتشار آسیب ناشی از رادیکال آزاد می‌شود و به عنوان یک پاکسازی کننده برای جذب رادیکال‌های آزاد و کاهش رادیکال‌های آزاد اکسیژن (ROS) عمل می‌کند (۱۹). زردچوبه یکی از ادویه‌های محبوب ایرانیان است. این گیاه از خانواده زنجبیل است با نام علمی (*Curcuma Longa L.*) که یکی از قوی ترین آنتی‌اکسیدان‌های شناخته شده در دنیا می‌باشد (۷). زردچوبه گیاهی است علفی و پایا به ارتفاع یک تا یک و نیم متر و دارای ساقه (ریزوم) زمینی متورمی است که از آن چندین ساقه هوایی

گروه دوم شامل ۸ سر موش صحرایی نر که به آنها روزانه میزان 350 mg/kg وزن بدن آسپارتام به مدت ۳۰ روز توسط سوزن گاوآژ خوراندند شد.

گروه سوم شامل ۸ سر موش صحرایی نر که روزانه میزان 350 mg/kg وزن بدن آسپارتام به صورت خوراکی گاوآژ و 400 mg/kg وزن بدن ویتامین E به صورت تزریق داخل صفاقی به مدت ۳۰ روز دریافت نمودند.

گروه چهارم شامل ۸ سر موش صحرایی نر که به آنها روزانه میزان 350 mg/kg وزن بدن آسپارتام و 200 mg/kg وزن بدن عصاره هیدرو الکلی زردچوبه (*Curcum Longa L.*) به مدت ۳۰ روز بصورت گاوآژ خوراندند شد.

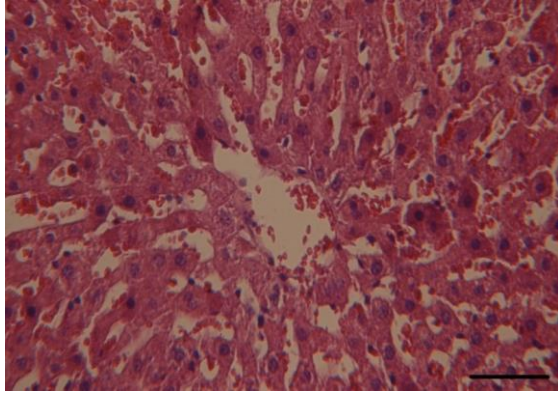
در این مطالعه آسپارتام پودری سفید رنگ تهیه شده از شرکت بازرگانی سیگما (Sigma Chem. Co., St. Louis, MO, USA) با دوز 350 mg/kg وزن بدن (بر اساس مطالعات قبلی) مورد استفاده قرار گرفت (۳). میزان محاسبه شده آسپارتام بر اساس وزن بدن در آب مقطر حل شد و توسط نیدل گاوآژ به صورت خوراکی یک بار در روز به مدت یک ماه به موش‌ها خوراندند شد. ساقه‌های زیرزمینی زردچوبه (*Curcum Longa L.*) نیز به صورت تجاری تهیه و پس از تایید توسط دانشکده کشاورزی دانشگاه زابل به طور کامل توسط آب تمیز شسته شد و پس از خشک نمودن توسط آسیاب به شکل پودر در آمد. برای تهیه عصاره هیدروالکلی، ۱۰۰ گرم از پودر گیاه درون ارلن یک لیتری ریخته شد و به آن ۵۰۰ سی‌سی الکل اتیلیک ۹۶٪ و ۵۰۰ سی‌سی آب مقطر اضافه گردید و به مدت ۲۴ ساعت روی دستگاه شیکر با دور کند گذاشته شد. سپس محلول صاف شده توسط دستگاه تقطیر در خلاء در دمای 50°C و سرعت چرخش ۷۰ دور در دقیقه تا ۱/۳ حجم اولیه تغلیظ گردید. ۱ سی‌سی از محلول بدست آمده از آخرین مرحله در پتری دیش ریخته شد و در آن و دمای زیر 50°C و شرایط استریل خشک گردید و مقدار ماده خشک محلول در ۱ سی‌سی اندازه گیری شد. عصاره هیدروالکلی زردچوبه به میزان 200 mg/kg وزن بدن (۲۱) به

صورت خوراکی و آمپول ویتامین E 100 واحدی (تهیه شده از شرکت دارویی اسوه) با دوز 400 mg/kg وزن بدن (۱) به صورت تزریق داخل صفاقی برای موش‌ها استفاده گردید. پس از پایان دوره آزمایش، موش‌ها با رعایت اصول اخلاقی پس از آسان کشی مورد کالبدگشایی قرار گرفتند. نمونه‌هایی از بافت های کبد و کلیه با ابعاد $1 \times 1 \times 0.5 \text{ cm}$ تهیه و در فرمالین بافر ۱۰٪ تثبیت شد. پس از طی مراحل آنگیری، شفاف سازی و آغشتگی با پارافین توسط دستگاه اتوتکنیکون برای نمونه‌ها، قالب‌گیری آنها با پارافین صورت گرفت. سپس مقاطع بافتی با ضخامت ۵ میکرون توسط میکروتوم تهیه شده، توسط روش متداول هماتوکسیلین - ائوزین رنگ‌آمیزی شدند. در نهایت، اسلایدهای مربوط به نمونه‌های بافتی گروه‌های مختلف مورد مطالعه توسط میکروسکوپ نوری بررسی، مقایسه و عکس برداری شدند و خصوصیاتشان به صورت جداگانه ثبت گردید. مقاطع بافتی کبد و کلیه در گروه‌های مختلف با توجه به جراحات بافتی ایجاد شده توسط آسپارتام از لحاظ شدت آسیب بر اساس روش Bhalodia و همکاران در سال ۲۰۰۹ به سه دسته آسیب ملایم (+)، آسیب متوسط (++) و آسیب شدید (+++) رتبه‌بندی شدند (۹). نتایج به دست آمده توسط نرم‌افزار SPSS ورژن ۲۰ مورد تجزیه و تحلیل قرار گرفت و سطح معنی داری $P < 0.05$ در نظر رفته شد. سپس از آزمون آماری کروسکال - والیس جهت مقایسه بین گروه‌های مورد مطالعه استفاده شد.

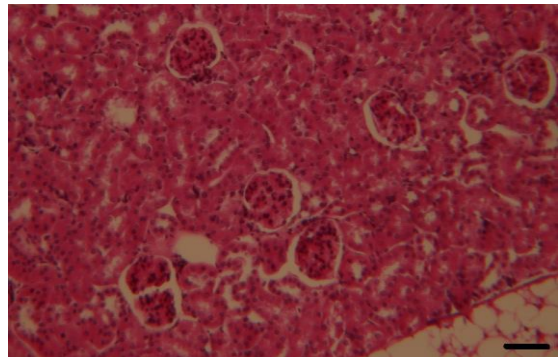
نتایج

در گروه کنترل، ساختار بافتی کبد و کلیه طبیعی بود و جراحات بافتی قابل توجهی در آنها مشاهده نگردید (نگاره‌های ۱ و ۲). در بافت کبد گروه دریافت کننده آسپارتام (350 mg/kg وزن بدن) هپاتوسیت‌ها در مقایسه با گروه کنترل متورم و دچار دژنراسانس شده بودند و در سیتوپلاسم آنها تجمع مواد نکروزه مشاهده شد. همچنین هسته هپاتوسیت‌ها پیکنوزه شده و به

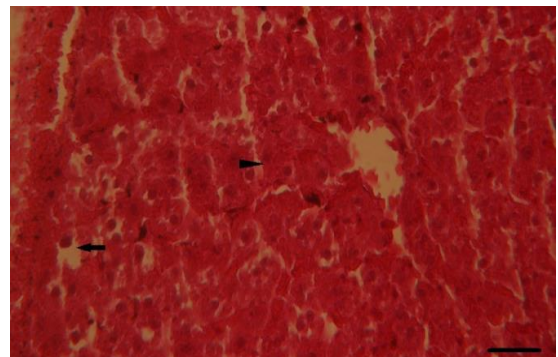
دریافت کننده اسپاراتام (350 mg/kg وزن بدن) همراه با عصاره هیدروالکلی زردچوبه (200 mg/kg وزن بدن) بارزتر بود.



نگاره ۱- بافت طبیعی کبد در موش‌های صحرایی گروه کنترل. رنگ آمیزی هماتوکسیلین - ائوزین، ($35 \mu\text{m}$ = مقیاس).

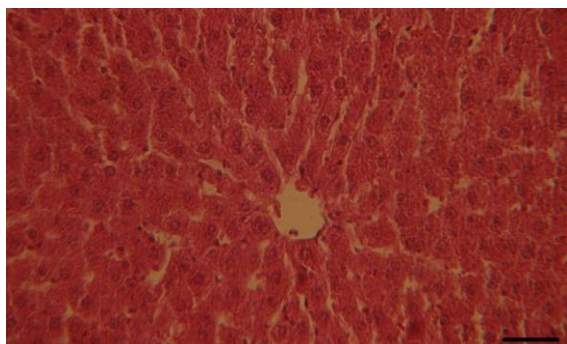


نگاره ۲- بافت طبیعی قسمت قشری کلیه در موش‌های صحرایی گروه کنترل. رنگ آمیزی هماتوکسیلین - ائوزین، ($70 \mu\text{m}$ = مقیاس).

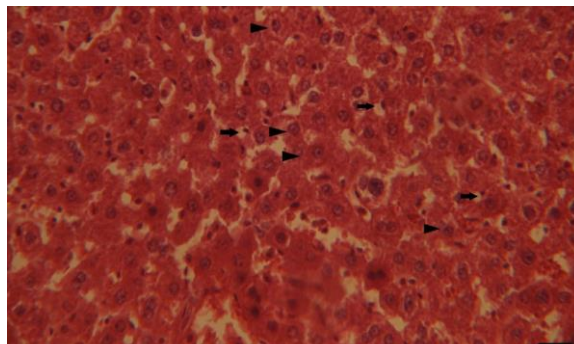


نگاره ۳- بافت کبد در موش‌های صحرایی گروه دریافت کننده اسپاراتام. تورم هپاتوسیت‌ها و تجمع مواد نکروزه در سیتوپلاسم آن‌ها (نوکلئوس)، واکونولاسیون هپاتوسیت‌ها و پیکنوزه شدن و به حاشیه رانده شدن هسته آنها (فلش)، از بین رفتن فضای سینوزوئیدها و فشردگی پارانشیم کبد و در نتیجه، از بین رفتن حالت شعاعی و منظم طناب‌های هپاتوسیتی. رنگ آمیزی هماتوکسیلین - ائوزین، ($60 \mu\text{m}$ = مقیاس).

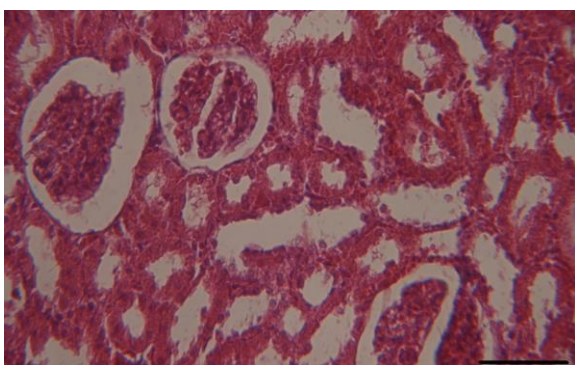
حاشیه رفته و سیتوپلاسم آنها واکونوله شده بود. بنابراین ساختار پارانشیم کبد بهم ریخته و طناب‌های هپاتوسیتی حالت منظم و شعاعی نداشتند (نگاره‌های ۳ و ۴). بافت کلیه گروه دریافت کننده اسپاراتام (350 mg/kg وزن بدن) در مقایسه با گروه کنترل دچار تغییرات پاتولوژیک از جمله دژنراسانس سلول‌های بافت پوششی مجاری پیچیده دور و نزدیک، تجمع مواد نکروزه در داخل مجاری مذکور، تشکیل قالب هیالین در داخل این مجاری و آتروفی گلوبومرول‌ها شده بود اما در قسمت مدولا ضایعه ای مشاهده نگردید (نگاره‌های ۵ و ۶). در گروه دریافت کننده اسپاراتام (350 mg/kg وزن بدن) همراه با ویتامین E (400 mg/kg وزن بدن) بهبود قابل توجهی در بافت های کبد و کلیه در مقایسه با گروه دریافت کننده اسپاراتام مشاهده گردید. در بافت کبد کاهش میزان تورم و دژنراسانس هپاتوسیت‌ها، تجمع خفیف مواد نکروزه در سیتوپلاسم آنها و در نتیجه بازگشت حالت شعاعی و منظم طناب‌های هپاتوسیتی و در بافت کلیه نیز کاهش میزان دژنراسانس سلول‌های بافت پوششی مجاری دور و نزدیک و تجمع خفیف مواد نکروزه در داخل آنها قابل ملاحظه بود (نگاره‌های ۷ و ۸). در مقاطع بافتی تهیه شده از کبد و کلیه گروه دریافت کننده اسپاراتام (350 mg/kg وزن بدن) همراه با عصاره هیدروالکلی زردچوبه (200 mg/kg وزن بدن) بهبود نسبی در مقایسه با گروه دریافت کننده اسپاراتام مشاهده گردید. بدین صورت که در بافت کبد کاهش نسبی تورم و دژنراسانس هپاتوسیت‌ها و تجمع خفیف‌تر مواد نکروزه در هپاتوسیت‌ها در مقایسه با گروه دریافت کننده اسپاراتام مشاهده شد (نگاره ۹). در بافت کلیه نیز کاهش دژنراسانس سلول‌های بافت پوششی مجاری پیچیده دور و نزدیک و تجمع خفیف مواد نکروزه در داخل این مجاری در مقایسه با گروه دریافت کننده اسپاراتام از موارد بارز مشاهده شده بود (نگاره ۱۰). به طور کل هر دو گروه درمان بر روی بافت کبد تاثیر بیشتری در مقایسه با کلیه نشان دادند و بهبود در گروه دریافت کننده اسپاراتام (350 mg/kg وزن بدن) همراه با ویتامین E (400 mg/kg وزن بدن) نسبت به گروه



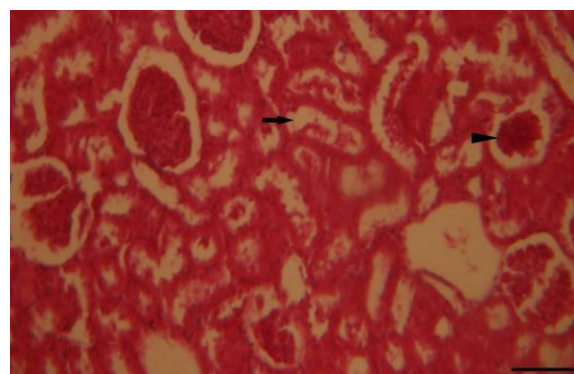
نگاره ۷- بافت کبد در موش‌های صحرایی گروه دریافت‌کننده اسپارتام و ویتامین E منظم و شعاعی شدن طناب‌های هپاتوسیتی، کاهش تورم و دژنراسانس هپاتوسیت‌ها و تجمع خفیف مواد نکروزه در سیتوپلاسم آنها در مقایسه با گروه دریافت‌کننده اسپارتام. رنگ آمیزی هماتوکسیلین - ائوزین، ($40\mu\text{m}$ = مقیاس).



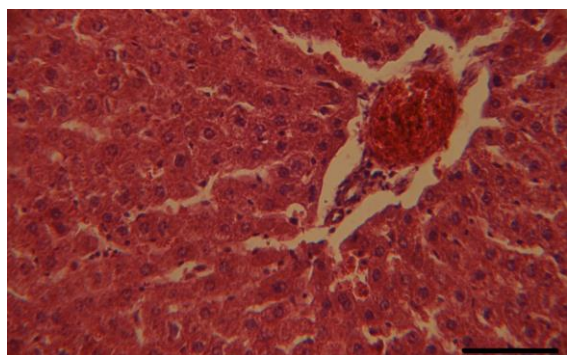
نگاره ۴- بافت کبد در موش‌های صحرایی گروه دریافت‌کننده اسپارتام. تورم سیتوپلاسم هپاتوسیت‌ها و تجمع مواد نکروزه در آنها (نوک فلش‌ها)، واکوئولاسیون هپاتوسیت‌ها همراه با پیکنوزه و حاشیه نشین شدن هسته‌های آنها (فلش‌ها). رنگ‌آمیزی هماتوکسیلین - ائوزین، ($65\mu\text{m}$ = مقیاس).



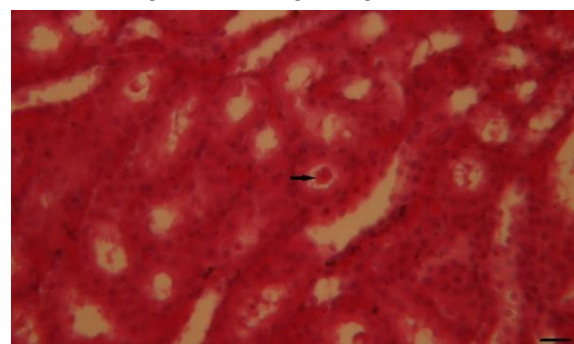
نگاره ۸- بافت کلیه در موش‌های صحرایی گروه دریافت‌کننده اسپارتام و ویتامین E، گلوبول‌های سالم و کاهش دژنراسانس مجاری پیچیده دور و نزدیک در منطقه قشری کلیه در مقایسه با گروه دریافت‌کننده اسپارتام. رنگ آمیزی هماتوکسیلین - ائوزین، ($65\mu\text{m}$ = مقیاس).



نگاره ۵- قسمت قشری بافت کلیه در موش‌های صحرایی گروه دریافت‌کننده اسپارتام. آتروفی گلوبومرول (نوک فلش)، دژنراسانس دیواره مجاری پیچیده دور و نزدیک و تجمع مواد نکروزه در لومن آنها (فلش). رنگ‌آمیزی هماتوکسیلین - ائوزین، ($70\mu\text{m}$ = مقیاس).

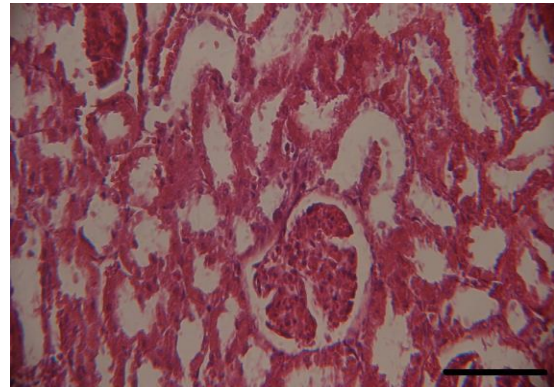


نگاره ۹- بافت کبد در موش‌های صحرایی گروه دریافت‌کننده اسپارتام و زردچوبه، نظم نسبی و حالت شعاعی طناب‌های هپاتوسیتی، کاهش تورم هپاتوسیت‌ها و تجمع اندک مواد نکروزه در سیتوپلاسم آنها در مقایسه با گروه دریافت‌کننده اسپارتام. رنگ‌آمیزی هماتوکسیلین - ائوزین، ($65\mu\text{m}$ = مقیاس).



نگاره ۶- بافت کلیه در موش‌های صحرایی گروه دریافت‌کننده اسپارتام. تشکیل قالب هیالین داخل مجاری جمع‌کننده نزدیک (فلش). رنگ‌آمیزی هماتوکسیلین - ائوزین، ($40\mu\text{m}$ = مقیاس).

نتایج حاصل از مقایسه شدت آسیب [آسیب ملایم (+)، آسیب متوسط (++) و آسیب شدید (+++)] در بافت‌های کبد و کلیه گروه‌های مختلف مورد مطالعه بر اساس ضایعات هیستوپاتولوژیکی ایجاد شده توسط اسپارتام در جداول ۱ و ۲ خلاصه شده است.



نگاره ۱۰- بافت کلیه در موش‌های صحرایی گروه دریافت کننده اسپارتام و زردچوبه. بهبود اندازه گلومرول‌ها و کاهش دژنراسانس مجاری پیچیده دور و نزدیک در منطقه قشری در مقایسه با گروه دریافت کننده اسپارتام. رنگ آمیزی هماتوکسیلین - ائوزین، (۷۰ μm = مقیاس).

جدول ۱- مقایسه شدت آسیب کبد در موش‌های صحرایی گروه‌های مورد مطالعه

گروه‌ها	مواد نکروزه در هپاتوسیت‌ها	تورم هپاتوسیت‌ها	هسته‌های پیکنوزه و در حاشیه	واکوئولاسیون سیتوپلاسم	بی نظمی پارانشیم
کنترل	-	-	-	-	-
اسپارتام	+++	+++	+++	+++	+++
اسپارتام + ویتامین E	+	+	-	-	+
اسپارتام + زردچوبه	++	++	-	-	+

جدول ۲- مقایسه شدت آسیب کلیه در موش‌های صحرایی گروه‌های مورد مطالعه

گروه‌ها	دژنراسانس مجاری پیچیده دور و نزدیک	تجمع مواد نکروزه در مجاری پیچیده دور و نزدیک	قالب هیالن در مجاری پیچیده دور و نزدیک	آتروفی گلومرول‌ها
کنترل	-	-	-	-
اسپارتام	+++	+++	++	++
اسپارتام + ویتامین E	-	+	-	-
اسپارتام + زردچوبه	+	++	-	-

($P < 0/001$) و علاوه بر این درمان با ویتامین E سبب کاهش معنی دار ضایعات هیستوپاتولوژیکی در مقایسه با گروه دریافت کننده عصاره زردچوبه شد ($P < 0/001$).

طی این مطالعه داده‌های جداول ۱ و ۲ با استفاده از آزمون آماری کروسکال - وایس تحلیل شدند. ضایعات هیستوپاتولوژیکی در گروه‌های ۳ و ۴ در مقایسه با گروه دریافت کننده اسپارتام کاهش معنی داری را نشان داد

جدول ۳- نتایج آزمون کرومکال - والیس بر روی نمونه‌های کبدی و کلیوی در گروه‌های مورد مطالعه

معنی داری	آسپارتام + زردچوبه	آسپارتام + ویتامین E	آسپارتام	کنترل	نمونه
$P < 0/001$	$1/5 \pm 0/53$	$1/25 \pm 0/46$	3 ± 0	0 ± 0	کلیه
$P < 0/001$	$1/25 \pm 0/46$	$1/12 \pm 0/35$	$2/62 \pm 0/51$	$0/12 \pm 0/35$	کبد

توبول‌ها، کنده شدن و تجمع بقایای سلول‌ها در لومن برخی توبول‌ها، آتروفی گلومرول‌ها و افزایش فضای ادراری مشاهده گردید (۱۱) که این نتایج مشابه یافته‌های تحقیق حاضر می‌باشد. اگرچه این مطالعه نشان داد که درمان با روغن بادیان رومی به میزان $0/5 \text{ mg/kg}$ وزن بدن به مدت دو ماه موفقیت چندانی در بهبود ضایعات ناشی از مصرف آسپارتام نداشته است (۱۱). کبد محل ذخیره ویتامین‌های محلول در چربی به ویژه ویتامین E است. بنابراین مقدار مازاد ویتامین E مصرفی در کبد ذخیره و سبب کاهش بیشتر ضایعات در کبد در مقایسه با کلیه می‌شود. واکنش‌های سیتوپلاسمی در هیپاتوسیت‌ها علت تغییرات فیزیکی در ساختار پروتئین و لیپید غشاء پلاسمایی در ارگانل‌های مختلف هستند که بر روی عملکرد پمپ سدیم-پتاسیم اثر می‌گذارد و سبب تجمع سدیم و انتقال آب به داخل سلول می‌شود. این اتفاق ممکن است در نتیجه انتشار رادیکال‌های آزاد تولید شده از متانول و اسید آسپارتیک بعد از خوردن آسپارتام رخ دهد (۱۰). علاوه بر این متانول می‌تواند تولید پراکسیداسیون لیپیدی و چگالی بار سطحی را افزایش دهد و همچنین قالب هیالین داخل توبول‌های پیچیده دور و نزدیک می‌تواند تجمع پروتئین ناشی از اختلال عملکرد کلیوی را نشان دهد (۱۳). قشر کلیه بیشتر از سایر قسمت‌های کلیه آسیب‌پذیر است و بیشترین خون کلیه را دریافت می‌کند. بنابراین وقتی که یک ماده سمی از خون وارد کلیه می‌شود درصد بالایی از سم توسط قشر کلیه دریافت می‌شود (۱۵). در پژوهش انجام شده توسط Hozayen و همکاران در سال ۲۰۱۴ با تجویز mg/kg ۱۰۰۰ آسپارتام به مدت ۱۸۰ روز اسکروتیک شدن عروق خونی قشر کلیه و تورم سلول‌های پوششی دیواره توبول‌ها

هر چه میانگین به عدد ۳ نزدیک‌تر باشد، آسیب بافتی در کبد و کلیه شدیدتر و هرچه میانگین به صفر نزدیک‌تر باشد، بافت مورد نظر سالم‌تر می‌باشد. تعداد نمونه در هر گروه ۸ مورد بوده و نتایج به صورت میانگین \pm انحراف معیار ($\text{Mean} \pm \text{SD}$) ارائه شده است.

بحث

آسپارتام به طور گسترده در فرآورده‌های دارویی و غذایی به ویژه در غذاهای بدون قند و کم کالری وجود داشته و توسط اکثریت افراد جامعه مصرف می‌شود (۳). طبق نتایج مطالعه حاضر، مصرف این شیرین‌کننده مصنوعی سبب تغییرات عمده در ساختار بافتی کبد و کلیه موش‌های صحرایی نر بالغ شد. در پژوهش انجام شده توسط طوطیان و همکاران در سال ۱۳۹۲ بر روی تغییرات هیستومتریکی ناشی از آسپارتام در بافت کلیه موش نشان داده شد که در تمامی گروه‌های مواجهه یافته با دوزهای مختلف آسپارتام، فضای ادراری گلومرول‌ها به طور معناداری در مقایسه با گروه کنترل افزایش یافته است (۳) که این نتیجه با یافته‌های پژوهش حاضر هم‌راستا می‌باشد. در بررسی اثر آسپارتام بر روی ساختار بافتی کبد و کلیه در موش‌های بالغ و اثر درمانی احتمالی روغن بادیان رومی در سال ۲۰۱۱ توسط El Haliem و Mohamed در گروه دریافت‌کننده آسپارتام با دوز mg/kg ۲۵۰ وزن بدن، بی‌نظمی و بهم‌ریختگی پارانشیم کبد، سیتوپلاسم‌های واکنش‌دهنده و هسته‌های نامنظم هیپاتوسیت‌ها با مرز سلولی نامشخص و در کلیه از بین رفتن نسبی مرز سلول‌های پوششی توبول‌های پروکسیمال، پیکنوزه شدن هسته و واکنش‌دهنده شدن سیتوپلاسم سلول‌های پوششی

هیستوپاتولوژیکی ناشی از مصرف آسپارتام نقش مؤثرتری داشت ($P < 0/001$). بنابراین با توجه به عوارض جانبی شیرین کننده مصنوعی آسپارتام بهتر است استفاده از آن در مواد غذایی روزمره به حداقل برسد. همچنین مصرف این ماده در افراد مبتلا به بیمارهای خاص (به ویژه بیماری های کبدی و کلیوی) توصیه نمی شود.

تشکر و سپاسگزاری

نویسندگان از بخش پاتوبیولوژی دانشکده دامپزشکی دانشگاه زابل جهت حمایت و همکاری بی دریغشان کمال تشکر را دارند.

فهرست منابع

۱. رضائی، آ.، حیدری، م.، راضی جلالی، م.، پورمهدی بروجنی، م.، نجف زادهورزی، ح.، محمدیان، ب.، راکی، ع.ر. (۱۳۹۱): مطالعه نقش ویتامین E در کاهش سمیت آرسنیک براساس یافته های هیستوپاتولوژیک کبدی، هموگرام و گلوکوتایون پراکسیداز در موش صحرایی، مجله دانشگاه علوم پزشکی تبریز، ۳۴ (۴): ۷۹-۷۴.
۲. سلیمانی مهر نجانی، م.، توکلیان، ز. (۱۳۹۱): مطالعه استریولوژیکی اثر ویتامین E بر بافت کلیه رت پس از تیمار با پارا نونایل فنل، مجله سلول و بافت (علمی-پژوهشی)، ۳ (۴): ۳۰۶-۲۹۷.
۳. طوطیان، ز.، لیموئی، ح.، شیبانی، م.ت.، فاضلی پور، س.، سالار آملی، ج. (۱۳۹۲): مطالعه تغییرات مورفومتریک و هیستومتریک کلیه در موشهای نابالغ مواجهه یافته با آسپارتام، مجله تحقیقات دامپزشکی، ۶۸ (۲): ۱۹۵-۱۶۵.
۴. مهاجری، د.، موسوی، غ.، منصوری، م.غ. (۱۳۹۱): مطالعه آسیب شناسی تأثیر پودر زردچوبه بر آسیب ایسکمی - بازخونرسانی کلیه در موش صحرایی، مجله دامپزشکی دانشگاه آزاد اسلامی واحد تبریز، ۶ (۱): ۱۵۰۳-۱۴۹۳.

مشاهده شد اما در گروه دریافت کننده همان دوز آسپارتام همراه با ۱۲۵ mg/kg عصاره آبی رزماری ضایعه ای در بافت کلیه رخ نداد که ناشی از اثرات آنتی اکسیدانی رزماری در برابر سمیت آسپارتام است (۱۴) که با مطالعه حاضر در مورد تاثیر مثبت آنتی اکسیدان ها بر بهبود اثرات هیستوپاتولوژیک ناشی از آسپارتام در بافت کلیه مطابقت دارد. در تحقیقی تجربی در سال ۲۰۱۵ پس از القاء کمبود فولات با تزریق زیر جلدی متوترکسات (۰/۲ mg/kg وزن بدن)، آسپارتام (۴۰ mg/kg وزن بدن) به مدت ۹۰ روز بصورت خوراکی تجویز گردید و نتایج هیستوپاتولوژیکی حاصل از کلیه خسارت گلوبولولی از جمله از دست دادن ساختار طبیعی و کاهش در اندازه عادی آن را نشان داد (۸) که با نتایج مطالعه حاضر در یک راستا قرار دارد. در پژوهش انجام گرفته توسط Khidr و همکاران در سال ۲۰۱۷ بر روی تغییرات مورفولوژیکی آسپارتام در کبد موش های سالم و مبتلا به دیابت نشان داده شد که آسپارتام در هر دو گروه مورد آزمایش، به خصوص در گروه دیابتی سبب تورم هپاتوسیت های کبدی، تجمع گرانول های داخل سیتوپلاسمی و پیکنوزه شدن هسته ها گشته است (۱۶) که این نتایج با نتایج مطالعه حاضر در گروه دریافت کننده آسپارتام مطابقت دارد اما بر خلاف مطالعه حاضر، در این پژوهش نکروز بافت کبد و نفوذ سلول های آماسی تک هسته ای نیز در گروه دیابتی دریافت کننده آسپارتام مشاهده شد (۱۶). نتایج پژوهش حاضر نشان داد که مصرف آسپارتام سبب ضایعات بافتی در کبد و به خصوص کلیه می شود. در مطالعات مختلفی اثرات آنتی اکسیدانی ویتامین E و زردچوبه در مقابله با عوامل آسیب رسان گوناگون به اثبات رسیده است (۱، ۲، ۴).

در مطالعه حاضر نیز نشان داده شد که ویتامین E و زردچوبه دارای اثرات حفاظتی نسبتا خوبی در مقابله با ضایعات ناشی از مصرف آسپارتام می باشند که البته این اثرات بر روی بافت کبد در مقایسه با کلیه بارزتر بود ($P < 0/001$). همچنین در مجموع ویتامین E نسبت به زردچوبه در کاهش ضایعات

5. Abhilash, M., Sauganth Paul, M., Varghese, M. V., Nair, R. H. (2013): Long-term consumption of aspartame and brain antioxidant defense status. *Drug Chem Toxicol.* 36(2): 135-140.
6. Aggarwal, B.B., Kumar, A., Bharti, A.C. (2003): Anticancer potential of curcumin: preclinical and clinical studies. *Anticancer Res.* 23(1A): 363-398.
7. Ak, T., Gülçin, İ. (2008): Antioxidant and radical scavenging properties of curcumin. *Chem. Biol. Interact.* 174(1): 27-37.
8. Ashok, I., Sheeladevi, R. (2015): Oxidant stress evoked damage in rat hepatocyte leading to triggered nitric oxide synthase (NOS) levels on long term consumption of aspartame. *J. Food. Drug. Anal.* 23(4): 679-691.
9. Bhalodia, Y., Kanzariya, N., Patel, R., Patel, N., Vaghasiya, J., Jivani, N., Raval, H. (2009): Renoprotective activity of *Benincasa cerifera* fruit extract on ischemia/reperfusion-induced renal damage in rat. *Iran. J. Kidney. Dis.* 3(2): 80-85.
10. Butchko, H.H., Stargel, W.W., Comer, C.P., Mayhew, D.A., Benninger, C., Blackburn, G.L., de Sonneville, L.M., Geha, R.S., Hertelendy, Z., Koestner, A., Leon, A.S., Liepa, G.U., McMartin, K.E., Mendenhall, C.L., Munro, I.C., Novotny, E.J., Renwick, A.G., Schiffman, S.S., Schomer, D.L., Shaywitz, B.A., Spiers, P.A., Tephly, T.R., Thomas, J.A., Trefz, F.K. (2002): Aspartame: review of safety. *Regul. Toxicol. Pharmacol.* 35(2 Pt 2): S1-93.
11. El Haliem, N.G.A., Mohamed, D.S. (2011): The effect of aspartame on the histological structure of the liver and renal cortex of adult male albino rat and the possible protective effect of Pimpinella anisum oil. *Egypt. J. Histol.* 34(4): 715-726.
12. Gulcin, I., Buyukokuroglu, M.E., Oktay, M., Kufrevioglu, O.I. (2002): On the in vitro antioxidative properties of melatonin. *J. Pineal. Res.* 33(3): 167-171.
13. Hassan, G., Mazher, K.M. (2016): Genotoxicity and histopathological studies on the liver and kidney of male rats fed on diet containing waste fat released from chicken during grilling process. *Egypt. J. Genet. Cytol.* 39(2): 205-220.
14. Hozayen, W., Soliman, H., Desouky, E.M. (2014): Potential protective effects of rosemary extract, against aspartame toxicity in male rats. *J. Inter. Acad. Res. Multidisc.* 2(6): 111-125.
15. Katsayal, U., Nadabo, Y., Isiorho, V. (2008): Effects of methanol extract of *Azadirachta indica* leaves on the histology of liver and kidney of Wister rats. *Nigerian. J. Pharm. Sci.* 7(1): 9-14.
16. Khidr, B.M., El-Sokkary, G.H., Saleh, S.M.M. (2017): Study on morphological changes induced by aspartame on liver of normal and diabetic male albino rats. *J. Histol. Histopathol.* 4(1): 1-7.
17. Magnuson, B., Burdock, G., Doull, J., Kroes, R., Marsh, G., Pariza, M., Spencer, P.S., Waddell, W.J., Walker, R., Williams, G.M. (2007): Aspartame: a safety evaluation based on current use levels, regulations, and toxicological and epidemiological studies. *Crit. Rev. Toxicol.* 37(8): 629-727.
18. Mahady, G.B., Pendland, S., Yun, G., Lu, Z. (2001): Turmeric (*Curcuma longa*) and curcumin inhibit the growth of *Helicobacter pylori*, a group 1 carcinogen. *Anticancer. Res.* 22(6C): 4179-4181.
19. Najafzadeh, H., Razijalali, M., Morovvati, H., Navvabi, L. (2011): Evaluation the effect of cimetidine, estradiol and vitamin e on myoglobinuric renal toxicity in rats. *Am-Euras. J. Toxicol. Sci.* 3(3): 177-183.
20. Parthasarathy, N.J., Kumar, R.S., Manikandan, S., Devi, R.S. (2006): Methanol-induced oxidative stress in rat lymphoid organs. *J. Occup. Health.* 48(1): 20-27.
21. Rezaei-Moghadam, A., Mohajeri, D., Rafiei, B., Dizaji, R., Azhdari, A., Yeganehzad, M., Shahidi, M., Mazani, M. (2012): Effect of turmeric and carrot seed extracts on serum liver biomarkers and hepatic lipid peroxidation, antioxidant enzymes and total antioxidant status in rats. *Bioimpacts.* 2(3): 151-157.

22. Sung, S., Yao, Y., Uryu, K., Yang, H., Lee, V.M., Trojanowski, J.Q., Praticò, D. (2004): Early vitamin E supplementation in young but not aged mice reduces A β levels and amyloid deposition in a transgenic model of Alzheimer's disease. *FASEB. J.* 18(2): 323-325.
23. Vences-Mejía, A., Labra-Ruíz, N., Hernández - Martínez, N., Dorado-González, V., Gómez-Garduño, J., Pérez-López, I., Nosti-Palacios, R., Camacho Carranza, R., Espinosa-Aguirre, J. (2006): The effect of aspartame on rat brain xenobiotic - metabolizing enzymes. *Hum. Exp. Toxicol.* 25(8): 453-459.
24. Yoshikawa, T., Naito, Y. (2002): What is oxidative stress? *Japan. Med. Assoc. J.* 45(7): 271-276.