

اولین گزارش درمانگاهی درگیری همزمان آدنوویروس شاهینان تیپ یک و تریکومونیاژیس در بالابان

پیمان محمدزاده*

چکیده

تریکومونیاژیس بیماری است که پرندگان وحشی و اهلی را درگیر می‌کند. برخی از مطالعات این بیماری را اصلی‌ترین عفونی‌کننده پرندگان حیات وحش معرفی کرده‌اند. تریکوموناس باعث ایجاد گره‌ها و زخم‌های کوچک در چینه‌دان و سایر نقاط دستگاه گوارش می‌شود. ضایعات در ادامه ادغام شده و گرانولوم‌هایی را تشکیل می‌دهند که می‌تواند سبب مرگ در اثر گرسنگی ناشی از ناتوانی بلع شود. تریکوموناس گالینه یک تک‌یاخته‌تازکدار است که غالباً در حفره دهانی کبوتران که مخزن اصلی انگل در نظر گرفته می‌شوند، یافت می‌شود. در دهه گذشته، پیشرفت زیادی در شناخت خصوصیات مولکولی این تک‌یاخته و گونه‌های ژنتیکی جدید از تریکومونادهایی که در ناحیه حلق و محوطه دهانی پرندگان ایجاد شده است. علائم رگورژیتاسیون، تهوع، بی‌اشتهایی، دیسترس تنفسی و رال، وضعیت راست دم، اسهال همراه با هالیوتیزیس و کانون‌های نکروتیک چرکی در نقاط مختلف مخاط دهان مشاهده شد. در بررسی هیستوپاتولوژی هیپرکراتوز اورتوکراتوتیک همراه با ارتشاح التهابی هتروفیلی و هیستوسیتی در مخاط دهان (فرونس)، نکروز هپاتوسلولار گسترده و منتشر همراه با انفیلتراسیون لنفویلاسموسیتیک چند کانونه و نیز حضور سلول‌های پراکنده، حاوی ذرات آمفوفیلیک داخل هسته‌ای، به دلیل آلودگی به آدنوویروس شاهینان تیپ یک (falconid adenovirus-1) در کبد، نکروز توبولی حاد و معدنی شدن توبول‌ها در کلیه مشاهده شد. در این مطالعه به احتمال زیاد، علت ابتلای این بالابان تغذیه از کبوتران آلوده بوده و نیز مشخص شد که تکنیک رنگ‌آمیزی PAS برای شناسایی این تک‌یاخته مناسب نیست و همچنین تریکوموناس گالینه در محیط کشت اصلاح شده دایموند به بهترین شکل تکثیر می‌شود.

واژگان کلیدی: آدنوویروس شاهینان تیپ یک، تریکومونیاژیس، بالابان

تاریخ دریافت: ۱۴۰۰/۱۲/۱۴ تاریخ پذیرش: ۱۴۰۱/۳/۳۰

مقدمه

موارد مربوط به تریکومونیاژیس پرندگان در مطالعات منتشر شده تا حدی محدود است و اغلب مربوط به

کبوتر و سایر پرندگان موجود در راسته کبوترسانان و خانواده کبوتران شامل: کبوترها و قمری‌ها است. در سال‌های اخیر موارد بسیار محدودی از گزارش این بیماری در پرندگان آزاد و یا اسیر گزارش شده است و در حقیقت گزارش‌های بسیار کمی، موارد شیوع و انواع ضایعات مشاهده شده در طیف‌های وسیع گونه‌های مختلف پرندگان را به ویژه از دیدگاه بالینی، توصیف کرده است. تریکومونیاژیس احتمالاً قدیمی‌ترین بیماری شناخته شده حیات وحش است که سوابق کتبی در مورد آن وجود دارد. گزارش‌هایی از ضایعات مشاهده شده این بیماری سال‌ها قبل از کشف علت بیماری در پرندگان شکاری وجود دارد. به عنوان مثال، کتابی در سال ۱۵۰۰ منتشر شد که حاوی شرحی از علائم این بیماری بود (۱). در حدود ۳۰۰ سال بعد تریکوموناس گالینه به عنوان عامل اتیولوژیک این بیماری شناسایی شد (۲). ریولتا توانست ارگانسیم زنده را از دستگاه گوارش فوقانی و کبد یک کبوتر چاهی (*Columba livia*) جدا نماید. تریکومونادهای دارای چندین سویه از انواع غیر بیماریزا تا بسیار خطرناک هستند. شایع‌ترین گونه تریکوموناد بیماریزا تریکوموناس گالینه است. تریکوموناس گالینه تک‌یاخته‌تازک‌داری است که انواع پرندگان را در سراسر جهان آلوده می‌کند. تاکنون مواردی از ابتلا در گنجشک‌سانان (*Passeriformes*)، طوطی‌سانان (*Psittaciformes*)، شاهین‌سانان (*Falconiformes*) و قرقاولان (*Phasianiformes*) گزارش شده است. علاوه بر این، عفونت‌های تریکوموناس در باجریگارها (*Melopsittacus undulatus*)،

*گروه علوم درمانگاهی، واحد سندج، دانشگاه آزاد اسلامی، سندج، ایران
(peymanpathologist@iausdj.ac.ir)

حالت افسرده دارند و در مراحل پیشرفته تر لاغر می‌شوند. این بیماری ممکن است به فرم حاد یا مزمن دیده شود. عفونت‌های تریکوموناس ممکن است با عفونت سودوموناس آئروژینوزا مرتبط باشند (۴). غالباً تریکومونادها، راه را برای عفونت سودوموناس هموار می‌کنند و در این شرایط از نظر بالینی در اسهال قابل تشخیص نیستند. در چنین مواردی، پرندگان شکاری اغلب از گلوستیت و تورم شدید زبان که گاهی همراه با ضایعات نکروزه سفید رنگ بر روی زبان همراه است، رنج می‌برند. در چنین شرایطی ضایعات پنیری را می‌توان در دهان، ابتدای حلق، قیفک بینی، مری و چینه‌دان مشاهده نمود. همانطور که قبلاً ذکر شد، برخی از گونه‌های تریکوموناس گالینه بیماریزایی مشخصی ندارند (به عنوان مثال: تریکومونیزا)، در حالی که برخی دیگر از بیماریزای خفیف تا بسیار بیماریزا (مانند تریکومونوز) متفاوت هستند (۵). تصور می‌شود که این اختلاف مربوط به تنوع آنتی ژنی زیاد در سویه‌های غیر بیماریزا باشد که ممکن است، پاسخ ایمنی میزبان قوی‌تری را نسبت به عفونت با سویه‌های بدخیم‌تر با تنوع آنتی ژنی پایین‌تر تحریک کنند. آلودگی با سویه‌های خفیف منجر به ترشح بیش از حد بزاق و التهاب حفره دهانی و حلق می‌شود، در حالی که آلودگی به سویه‌های شدید منجر به ضایعات کازئوزی در دهان (نگاره 3)، حلق و چینه‌دان و حتی تهاجم به سینوس‌ها، جمجمه و پوست ناحیه سر خواهد شد. برخی از سویه‌های بسیار خطرناک فقط در سر، گردن و چینه‌دان ایجاد ضایعات می‌کنند، اما سویه‌های دیگر از طریق جریان خون به اندام‌های داخلی مانند: کبد، ریه‌ها، پریکارد قلب، کیسه‌های هوایی و پانکراس حمله می‌کنند (۶). در موارد شدید، مرگ می‌تواند در طی ۴ روز پس از ایجاد عفونت رخ دهد. کوکان و هرمان مراحل پیشرفت بیماری را توصیف کرده‌اند. ضایعات دهانی، بصورت توده‌های زرد رنگی هستند که در

کاکاتیل‌ها (*Nymphicus hollandicus*) و نیز طوطی پیشانی آبی آمازون (*Amazona aestiva*) نیز گزارش شده است. در پرندگان شکاری، طعمه‌های آلوده مانند: کبوتر و قمری مبتلا به تریکومونازیس نقش مهمی در انتقال بیماری که در پرندگان شکاری اختصاصاً فرونس (*Frounce*) نامیده می‌شوند دارند. تریکومونادها به صورت تروفوزوئیت‌های متحرک با چهار تاژک قدامی آزاد و یک غشای موج‌دار یافت می‌شوند. اندازه آن بین ۸ تا ۱۴ میکرومتر است و نمی‌توانند برای مدت طولانی در محیط زنده بمانند (۳). در حقیقت این انگل در شرایط محیطی نامناسب بدون تشکیل کیست مدت کوتاهی زنده می‌ماند (توانایی تشکیل کیست در این جنس دیده نشده است). زنده ماندن این انگل در آب لوله‌کشی برای مدت زمان تقریباً کوتاهی می‌تواند تضمین و توجیه‌کننده این مورد باشد که آب آشامیدنی می‌تواند منبع عفونت در پرندگان خانگی باشد. حامل‌های نهفته اغلب در بین پرندگان بالغ و به ویژه کبوترها یافت می‌شود. برکه‌ها و آبگیرهای کوچک در محیط آزاد و نیز آبخوری‌های جایگاه‌های نگهداری این پرندگان در اسارت، می‌توانند به عنوان مخزن پاتوژن عمل کنند (۳). علائم بالینی این بیماری عبارتند از: کاهش وزن، ضایعات موردی در محوطه دهانی تا ایجاد زخم‌های ارزویون و اولسره بر روی زبان، دهان، ابتدای حلق، مری و چینه‌دان. در چینه‌دان اندازه زخم‌ها می‌تواند به اندازه یک گردو برسد. ضایعات تریکوموناس ممکن است در روزه پستی بینی بنام کوانا (*Choana*) نیز دیده شود. گسترش ضایعات تریکوموناس تا سینوس‌ها و ملتحمه نیز گزارش شده است. در موارد شدید، ضایعات تریکوموناس ممکن است در ناحیه زیر چشمی دیده شود که منجر به ایجاد کانون‌های متورم بزرگ در قسمت بالای چشم‌ها می‌شود. چنین ضایعاتی می‌توانند تا قسمت وسط سر نیز پیش بروند. پرندگان مبتلا قادر به تغذیه نیستند،

لکوسیت‌ها در زیر مخاط اطراف غدد وجود دارد. همچنین بعضاً در این زمان آبسه‌هایی در ناحیه ریه با مراکز نکروزه که توسط لئوسیت‌ها، سلول‌های تک هسته‌ای و سلول‌های غول‌پیکر نادر احاطه شده‌اند، بوجود می‌آید؛ در این شرایط تریکومونادها بین مراکز نکروزه و بافت‌های محیطی طبیعی ریه و در مویرگ‌های سینوسی و در فضاهای Disse در کبد دیده می‌شوند. همچنین آبسه‌هایی در کبد دیده می‌شود که به عنوان مناطق نکروز کانونی همراه با نفوذ سلول‌های تک هسته‌ای و هتروفیل‌ها توصیف می‌شود. در روز چهارم، زخم‌های ناحیه حلقی واکنش‌های التهابی گسترده‌ای دارند. کبد حاوی آبسه‌های پیشرفته بزرگ با نواحی نکروزه است که توسط هتروفیل‌ها، سلول‌های تک هسته‌ای و تریکومونادها احاطه شده‌اند. در روزهای پنجم تا هفتم، زخم‌های ناحیه حلق عمیق‌تر می‌شوند و نیز آبسه‌های کبدی نسبت به روز چهارم بزرگ‌تر می‌شوند. در روز هفتم، تریکومونادها نزدیک به عروق موجود در ناحیه حلق دیده می‌شوند و در بافت کبد نیز تراکم آنها در حاشیه آبسه‌های کبدی بسیار زیاد می‌باشد. معمولاً مرگ در اثر تخریب شدید کبدی بین روزهای پنجم تا دهم اتفاق می‌افتد (۸). مطالعات در مورد پاتوژن تریکومونوز توسط مورین و همکاران در سال ۲۰۱۵ در مطالعه‌ای با استفاده از میکروسکوپ الکترونی رویشی گزارش شده است (۹) و کبوترهای نیم‌طوقی (*Streptopelia capicola*) جوان را با یک سویه بیماری‌زا تریکوموناس گالینه که از یک کبوتر چاهی به دست آمده بود، آلوده کرد و پیشرفت عفونت را برای ۲۴۰ ساعت، با تأکید ویژه بر رویدادهای قبل از تشکیل فرونس (*Frounce*) و زخم‌های آفت مانند را دنبال کرد. بین شش تا نوزده ساعت پس از ورود عامل پاتوژن تعداد کمی از تروفوزوئیت‌های آمیوبیدی خود را به میکروچین‌ها و مرزهای سلولی اپیتلیوم سنگفرشی محل اتصال کام به مری رسانده و متصل می‌شوند. فرض می‌شود

کف یا سقف دهان یا در ناحیه حلق قرار دارند. ضایعات اولیه ممکن است کوچک و هم سطح با سطح اپیتلیوم باشند، اما بعداً اغلب برآمدگی‌های خار مانند کوچکی را در مرکز خود ایجاد می‌کنند و ممکن است با هم ترکیب شوند و توده‌های بزرگ و کازئوزی را در دهان و حلق تشکیل دهند. این جراحات می‌توانند به طور کامل مسیر عبور غذا را مسدود کنند، به طوری که پرنده لاغر شده و از گرسنگی می‌میرد. اگر ضایعه نای را مسدود کند مرگ ممکن است در نتیجه نارسایی تنفسی رخ دهد (۷) و یا در صورت حمله ارگانسیم‌ها به کبد از طریق ایجاد اختلال در عملکرد کبد باعث مرگ شود. ریه‌ها و سایر اندام‌ها ممکن است در عفونت ناشی از سویه‌های با قدرت بیماری‌زایی بالا درگیر شوند. گاهی شرایط بدنی میزبان به جای ویژگی‌های عامل ایتولوژیک ممکن است در تعیین اینکه کدام اندام‌ها مورد تهاجم قرار بگیرند مؤثرتر عمل کنند. به عنوان مثال، سویه بیماری‌زا *JB T. gallinae* به کبد کبوترهای چاهی (*Columba livia*) حمله می‌کند، در حالی که همان سویه به ریه‌های کبوترباران (*Zenaida macroura*) حمله می‌کند (۸). تغییرات هیستوپاتولوژیک مرتبط با عفونت سویه‌های بیماری‌زای *T. gallinae* در کبوترهای چاهی برای سویه‌های *JB* و *Eiberg* به صورت تجربی مورد مطالعه قرار گرفته است (۸). زمان مورد نیاز برای رسیدن سویه *JB* تریکومونادها به کبد و ایجاد مرگ ۳ و ۷-۱۰ روز و برای سویه *Eiberg*، ۷ و ۱۷-۱۴ روز بود. اما سایر یافته‌های هیستوپاتولوژیک مشابه بودند. سیر بیماری‌زایی به این ترتیب است که در روز دوم، تریکومونادها در کنار هم، عمود بر سطح اپیتلیوم حلق قرار گرفته و لایه‌ای شبیه اپیتلیوم ستونی را تشکیل می‌دهند. هیچ واکنش التهابی در این ناحیه به جز یک واکنش تک هسته‌ای خفیف در نزدیکی روزنه‌های غده مشاهده نمی‌شود. در روز سوم، گاهی زخم‌های کم عمق در ناحیه حلق همراه با نفوذ

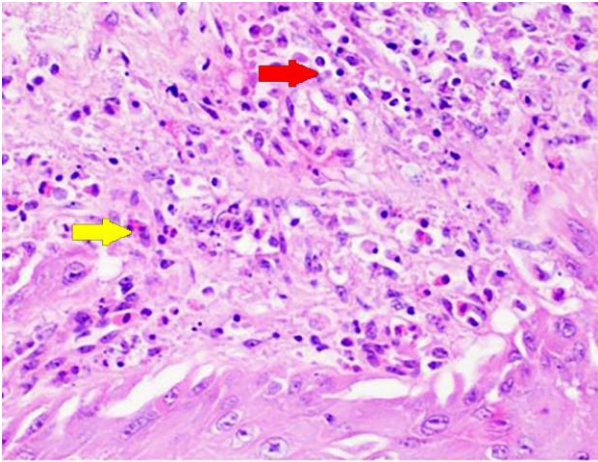
بالینی علائم رگورژیتاسیون، تهوع، بی‌اشتهایی، دیسترس تنفسی و رال، وضعیت راست دمی (orthopnea position) و منقار باز، لاغری، ژولیدگی و پوشیدگی پرها با بقایای رگورژیتاسیون پرها و بوی بد دهان مشاهده شد. در بازرسی محوطه دهانی کانون‌های نکروتیک چرکی (فرونس) متعدد به رنگ سفید مایل به زرد با قطری بین ۱ تا ۱۰ میلی‌متر در نقاط مختلف مخاط دهان مشاهده شد، که دارای بوی زننده بود و با سوآپ به راحتی کنده می‌شد. همچنین علائم واضح اسهال نیز دیده شد. با توجه به علائم مذکور تشخیص اولیه تریکومونیازیس بود. پروتوکل درمانی با استفاده از داروی مترونیدازول با دز ۳۰-۱۰ میلی‌گرم بر کیلوگرم بصورت خوراکی دوبار در روز به مدت پنج تا ده روز پایه‌ریزی شد. در ادامه به علت وضعیت وخیم بدنی و شدت جراحات پرنده تلف شد و بلافاصله کالبدگشایی انجام شد. در بازرسی قبل از کالبدگشایی چشمان فرورفته و ترشحات ارییتال در چشم چپ همراه با مقدار زیادی ذرات نکروزه و التهاب دیفتریتیک در قسمت پشتی زبان و نازوفارنکس (بخش دهانی فک بالا) مورد توجه قرار گرفتند. سپس کالبدگشایی و نمونه برداری انجام شد؛ در کالبدگشایی درگیری استخوان‌های ناحیه صورت بصورت سینوزیت و آسیب به صفحه غربالی (cribriform laminae) و نیز نکروز استخوان کام سخت (maxillary bone) و ژوگال (jugal bone) مشاهده شد. در ادامه نمونه‌های بافتی (شامل: کبد، ریه، روده، کلیه، قلب، تخمدان، بطن و بافت نرم ناحیه نازوفارنکس) برای بررسی بیشتر هیستوپاتولوژیک انتخاب شدند. در بررسی هیستوپاتولوژیک نمونه‌های انتخاب شده، اپیتلیوم سنگفرشی مطابق ناحیه نازوفارنکس، هیپرکراتوز اورتوکراتوتیک همراه با ارتشاح التهابی هتروفیلی و هیستوسیتی قابل توجه، نکروز لیتیک (بقایای سلولی) در

که برخی از عوامل ناشناخته ترشح شده توسط انگل باعث آسیب، جداسازی و حذف سلول‌های سنگفرشی این ناحیه می‌شود. در ادامه این امر با هجوم تریکومونادها به نواحی زیر سلول‌های سنگفرشی دنبال می‌شود و روند دسکوامیشن و پوسته پوسته شدن سریع، تهاجم به مخاط و ایجاد فرونس بین ۱۹ تا ۲۴۰ ساعت به طول می‌انجامد. هیچ مطالعه تجربی قابل مقایسه‌ای در مورد پاتوژنز تریکومونوز در پرندگان شکاری (birds of prey)، طوطی‌سانان (*Psittaciforms*) و سایر پرندگان وجود ندارد. با این حال، تعدادی از نویسندگان ضایعات تریکومونوز را در پرندگان شکاری توصیف کرده‌اند (۱۰، ۱۱، ۱۲، ۱۳، ۱۴). نواحی آلوده شامل: حفره‌های دهان و بینی، مری، چینه‌دان و گاهی اوقات بافت‌های نرم، جمجمه و اندام‌های داخلی مختلف مانند قلب است. استوماتیت ناشی از عفونت باکتریایی سودوموناس آئروژینوزا به عنوان پیامد تریکومونوزیس در بالابان‌های (*Falco cherrug*) در اسارت در عربستان سعودی گزارش شده است (۱۵). در طوطی‌سانان اسپر این بیماری حفره دهانی، چینه‌دان، مری، حلق، نارس داخلی (قیفک)، سینوس‌ها و سایر قسمت‌های دستگاه تنفسی را درگیر می‌کند (۱۶). ویروس‌های داخل سلولی یا ذرات ویروس مانند در برخی از سویه‌های *T. vaginalis* و *T. fetus* یافت شده است (۱۸). نقش این ویروس‌ها در پاتوژنز بیماری‌های ناشی از این تریکومونادها هنوز مشخص نیست. تا قبل از این مطالعه چنین ویروس‌ها یا ذرات ویروس ماندی در تریکوموناس گالینه شناسایی نشده بود.

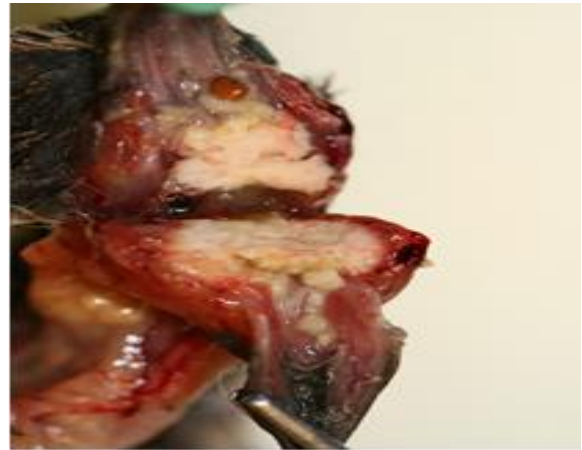گزارش درمانگاهی

بدنبال گزارش ورود یک بالابان (*Falco cherrug*) ماده ۸ ساله اهدایی به قرنطینه باغ وحش با علائم بی حالی و عدم غذا خوردن که از باغات اطراف شهر تهران زنده‌گیری و منتقل شده بود، معاینات بالینی انجام شد؛ در مشاهدات

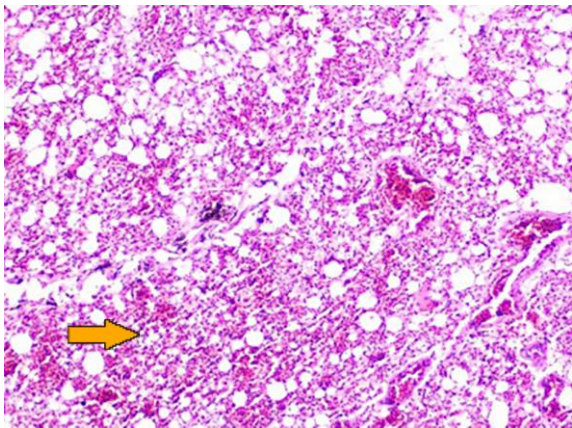
مخاط دهان و تعداد زیادی از کلنی‌های باکتریایی بازوفیلیک (کوکسی) که اصطلاحاً فرونس نامیده می‌شود، مشاهده شد.



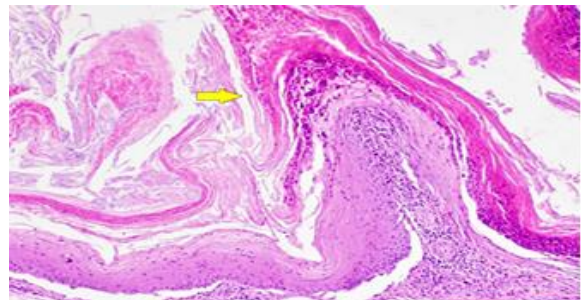
نگاره ۴: بافت کبد، نکروز هپاتوسلولار گسترده و منتشر (فلش قرمز) همراه با انفیلتراسیون لنفوپلاسموسیتیک چند کانونه (فلش زرد) و نیز حضور سلول‌های کبدی پراکنده، حاوی ذرات آمفوفیلیک تا ائوزینوفیلیک داخل هسته‌ای، به دلیل آلودگی به آدنوویروس شاهینان تیپ یک (falconid adenovirus-1) (فلش آبی).



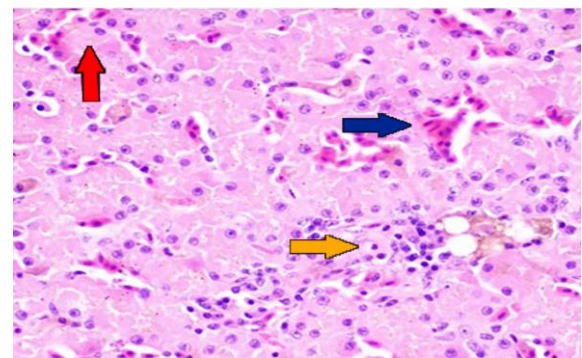
نگاره ۱: ندول‌های تشکیل شده در اثر تریکوموناس گالینه در حلق و چینه‌دان بالابان که با خوردن کبوترهای آلوده دچار زخم‌های تریکومونوز یا فرونس شده است.



نگاره ۵: بافت ریه، نفوذ سلول‌های التهابی (فلش زرد).



نگاره ۲: اپیتلیوم سنگفرشی مطبق ناحیه نازوفارنکس، هیپرکراتوز اورتوکراتوتیک (فلش زرد)



نگاره ۳: مخاط دهان، ارتشاح التهابی هتروفیلی و هیستوسیتی (فلش قرمز)، نکروز لیتیک (فرونس) (فلش زرد)

بحث

در بررسی بافت کبد، نکروز هپاتوسلولار گسترده و منتشر همراه با انفیلتراسیون لنفوپلاسموسیتیک چند کانونه و نیز حضور سلول‌های کبدی پراکنده، حاوی ذرات آمفوفیلیک تا ائوزینوفیلیک داخل هسته‌ای، احتمالاً به دلیل آلودگی به آدنوویروس شاهینان تیپ یک (falconid adenovirus-1) مشاهده شد. در بررسی بافت کلیه نکروز توبولی حاد

مانند: رنگ آمیزی Warthin-Starry نیز می‌تواند برای تسهیل شناسایی تریکوموناس گالینه در بافت‌ها استفاده شوند (۲۱). بررسی مستقیم سواب تهیه شده از ضایعات محوطه دهانی نیز در شناسایی عامل بیماری کارآمد نبود. استفاده از محیط کشت دیاموند کارآمدترین روش تشخیصی بود (۲۲). این محیط کشت بطور گسترده برای تشخیص گونه‌های تریکوموناس در عفونت‌های واژینال زنان استفاده می‌شود و در حقیقت استاندارد تشخیصی طلایی برای شناسایی این انگل در بیماری‌های زنان محسوب می‌شود (۲۳). تریکومونیاژیس دهانی در بسیاری از نقاط جهان بعنوان یک بیماری نوظهور در نظر گرفته می‌شود و گونه‌های وحشی را تحت تأثیر قرار می‌دهد. در حالی که هیچ گزارش قبلی از وجود بیماری در آن منطقه وجود نداشته است (۱۳). بایستی این بیماری از کاندیدیاژیس دهانی، آبله مرغان (ویروس آبله) و هیپوویتامینوز A تشخیص تفریقی داده شود، زیرا در این بیماری‌ها ضایعات دهانی مشابه مواردی است که در تریکومونیاژیس توضیح داده شده است (۱۰). در مطالعه حاضر اعتقاد بر این است که، بالابان مبتلا قبل از ورود به باغ وحش و از طریق خوردن کبوترهای اهلی (*Columba livia domestica*) آلوده شده است، چون منطقه‌ای که بالابان از آنجا به باغ وحش منتقل شده است بعزت وجود درختان و دریاچه مکان مناسبی برای تجمع پرندگان شهری به حساب می‌آید. در ارتباط با نحوه آلودگی کبوترها نیز به نظر می‌رسد تغذیه آنها با دانه‌های پراکنده شده توسط مردم در اطراف دریاچه و اماکن تفریحی آلوده شده باشند. تک یاخته تریکوموناس گالینه قبلاً از دانه‌های مرطوب جدا شده است و تا پنج روز زنده می‌شود (۲۴) که منجر به آلودگی کبوترها و حفظ عامل بیماریزا در محیط و چرخه زندگی آنها می‌شود. علاوه بر این، وضعیت بدنی بالابان این مطالعه بسیار ضعیف بوده و چون مبتلا به بیماری‌های

(ATN) و معدنی شدن توپول‌ها و نفوذ سلول‌های التهابی تک هسته‌ای پراکنده، پرخونی و حضور کلنی‌های باکتریایی بازوفیلیک (کوکسی) که احتمالاً از نازوفارنکس منشأ گرفته‌اند، مشاهده شد. در بافت ریه نفوذ سلول‌های التهابی مشاهده شد. بدیهی است که انگل تریکومونوز تأثیرات مخرب و منفی بر بدن میزبانان خود دارد، اما مانند بسیاری از بیماری‌های دیگر حیات وحش، اندازه‌گیری تأثیر آن در سطح جمعیت دشوار است. اگرچه تریکومونوز باعث مرگومیر در بسیاری از گونه‌های مختلف کبوتران و پرندگان شکاری آزاد در نقاط مختلف جهان شده است، اما بطور کلی معمولاً تعداد کمی و یا نهایتاً متوسط جمعیت پرندگان را شامل می‌شود. مهم‌ترین شیوع ثبت شده این بیماری در کبوتر باران (*Zenaida macroura*) در جنوب شرقی ایالات متحده طی یک دوره ۲ ساله (۱۹۵۰-۱۹۵۱) رخ داد که تخمین زده می‌شود ۵۰۰۰۰ تا ۱۰۰۰۰۰ کبوتر باران تلف شدند (۱۲). همچنین به دلیل ورود پرندگان شکاری حامل تریکوموناس (که بعنوان مخزن تریکوموناس گالینه شناخته شده‌اند) به کشور ایسلند و انتقال گسترده این بیماری به پرندگان بومی این منطقه، تلفات بسیار گسترده‌ای اتفاق افتاده است و شدت تلفات به حدی بالا است که انتظار انقراض قریب الوقوع جمعیت پرندگان بومی می‌رود. از نظر بافت شناسی در اکثر گزارشات این بیماری پرندگان درجاتی از استوماتیت اولسراتیو هتروفیلی گرانولوماتوزی چند کانونی ادغام شده را نشان می‌دهند و مواردی که مانند این مطالعه درگیری استخوانی را هم گزارش نموده باشد بسیار کمیاب است. اگرچه روش رنگ آمیزی PAS بعنوان یکی از تکنیک‌های تشخیصی توصیه می‌شود در مطالعه حاضر همان‌گونه که اکثر مطالعات قبلی نشان داده است، هیچ رنگ آمیزی هیستوشیمیایی مثبتی برای شناخت عامل بیماری وجود نداشت (۲۰). استفاده از سایر رنگ آمیزی‌های اختصاصی

2. Quillfeldt P, Schumm YR, Marek C, Mader V, Fischer D, Marx M. Prevalence and genotyping of *Trichomonas* infections in wild birds in central Germany. Waldenström J, editor. PLOS ONE. 2018 Aug 9;13(8):e0200798.
3. Merling de Chapa M, Auls S, Kenntner N, Krone O. To get sick or not to get sick—*Trichomonas* infections in two *Accipiter* species from Germany. Parasitology Research. 2021 Sep 4;120(10):3555–67.
4. S R. Una forma di croup prodotta da un infusorio, nei polli. In: T. Atkinson C, J. Thomas N, Hunter DB, editors. *Giornale Di Anatomia, Fisiologia, E Patologia Animale*. p. 149–58.
5. Martínez-Herrero MC, Sansano-Maestre J, Ortega J, González F, López-Márquez I, Gómez-Muñoz MT, et al. Oral trichomonosis: Description and severity of lesions in birds in Spain. *Veterinary Parasitology*. 2020 Jul;283:109196.
6. Kocan RM. Effect of Hygromycin-B on Pigeons (*Columba livia*) with and without *Trichomonas gallinae*. *Avian Diseases*. 1972 Jul;16(4):714.
7. Feyer S, Bartenschlager F, Bertram CA, Ziegler U, Fast C, Klopffleisch R, et al. Clinical, pathological and virological aspects of fatal West Nile virus infections in ten free-ranging goshawks (*Accipiter gentilis*) in Germany. *Transboundary and Emerging Diseases*. 2020 Aug 13;68(2):907–19.
8. Morin-Adeline V, Fraser ST, Stack C, Šlapeta J. Host origin determines pH tolerance of *Tritrichomonas foetus* isolates from the feline gastrointestinal and bovine urogenital tracts. *Experimental Parasitology*. 2015 Oct;157(157):68–77.
9. Dudek BM, Kochert MN, Barnes JG, Bloom PH, Papp JM, Gerhold RW, et al. Prevalence and risk factors of *Trichomonas gallinae* and trichomonosis in golden eagle (*aquila chrysaetos*) nestlings in western north america. *Journal of Wildlife Diseases*. 2018 Oct;54(4):755–64.

زمینه‌ای نیز بوده که احتمالاً ظرفیت و توانایی شکار پرندگان سالم را نداشته و او مجبور به جستجوی طعمه آسان و احتمالاً آلوده بوده است. برخی مطالعات نشان داده است که کبوتران اهلی و وحشی که مبتلا به تریکوموناس گالینه هستند با وجود اینکه از نظر ظاهری سالمند اما وضعیت بدنی ضعیفی دارند و پرندگان شکاری براحتی توانایی شکار آنها را خواهند داشت و طعمه‌های آسانی به حساب می‌آیند (۲۵). با بررسی منابع موجود و مطالعات انجام شده در سال‌های اخیر مشخص شده است که بیشتر موارد مربوط به تریکوموناس در پرندگان شکاری مربوط به پرندگانی بوده است که در حاشیه شهرهای صنعتی و پر جمعیت زنده‌گیری و جهت مداوا به مراکز درمانی منتقل شده‌اند و این مورد فرضیه تغذیه آنها با کبوتران اهلی و شهری را که همگی بعنوان مخزن تک یاخته تریکوموناس گالینه عمل می‌نمایند را نشان می‌دهد. تغذیه این کبوتران با دانه‌های موجود در اطراف سیلوها و یا مراکز جمع‌آوری گندم و بعضاً دانه‌هایی که توسط مردم در اطراف مراکز تفریحی و دریاچه‌های شهری به منظور تغذیه پرندگان ریخته می‌شود سبب آلودگی آنها به این تک یاخته و در ادامه چرخه انتقال آنها به پرندگان گوشتخوار می‌گردد؛ در این مطالعه مشخص شد که تکنیک رنگ آمیزی PAS برای شناسایی این تک یاخته مناسب نیست و همچنین تریکوموناس گالینه در محیط کشت اصلاح شده دایموند (modified Diamond culture media) به بهترین شکل تکثیر می‌شود.

فهرست منابع

1. Chou S, Hadano S, Kojima A, Yorisaki M, Yasuda M, Ike K, et al. Genetic characterization of *Trichomonas gallinae* (Rivolta, 1878) in companion birds in Japan and the genotypical relationship in the Asia region. *Journal of Microbiology, Immunology and Infection*. 2021 Jun;

10. Marx M, Reiner G, Willems H, Rocha G, Hillerich K, Masello JF, et al. High prevalence of *Trichomonas gallinae* in wild columbids across western and southern Europe. *Parasites & Vectors*. 2017 May 18;10(1).
11. Martínez-Herrero M del C, González-González F, López-Márquez I, García-Peña FJ, Sansano-Maestre J, Martínez-Díaz RA, et al. Oropharyngeal *Trichomonosis* Due to *Trichomonas gypaetini* in a Cinereous Vulture (*Aegypius monachus*) Fledgling in Spain. *Journal of Wildlife Diseases*. 2019 Jan 1;55(1):153.
12. Niedringhaus KD, Burchfield HJ, Elsmo EJ, Cleveland CA, Fenton H, Shock BC, et al. *Trichomonosis* due to *Trichomonas gallinae* infection in barn owls (*Tyto alba*) and barred owls (*Strix varia*) from the eastern United States. *Veterinary Parasitology: Regional Studies and Reports*. 2019 Apr;16(16):100281.
13. Pinheiro Bruni M, Vargas Zillig Echenique J, Caetano dos Santos C, Pegoraro de Macedo MR, Mota Bandarra P, Dias Timm C, et al. The raptor Chimango Caracara (*Milvago chimango*) (Aves: Falconiformes) - A new host for *Trichomonas gallinae* (protozoa: Trichomonadidae). *International Journal for Parasitology: Parasites and Wildlife*. 2019 Dec;10(10):310–3.
14. Alrefaei AF. Molecular detection and genetic characterization of *trichomonas gallinae* in falcons in saudi arabia. Pacheco MA, editor. *PLOS ONE*. 2020 Oct 29;15(10):e0241411.
15. Arabkhazaeli F, Madani SA, Ghorbani A. Parasitological and molecular survey of scattered parasitism by trichomonads in some avian species in iran. *Avian Pathology*. 2019 Oct 3;49(1):47–55.
16. Kondova I, Simon MA, Klumpp SA, MacKey J, Widmer G, Domingues HG, et al. *Trichomonad Gastritis* in Rhesus Macaques (*Macaca mulatta*) Infected with Simian Immunodeficiency Virus. *Veterinary Pathology*. 2005 Jan;42(1):19–29.
17. Benchimol M, Monteiro SP, Chang T-H, Alderete JF. Virus in *trichomonas*—an ultrastructural study. *Parasitology International*. 2002 Sep;51(3):293–8.
18. Gomes Vancini R, Benchimol M. Appearance of virus-like particles in *trichomonas foetus* after drug treatment. *Tissue and Cell*. 2005 Aug;37(4):317–23.
19. Cuvertoret-Sanz M, Weissenbacher-Lang C, Lunardi M, Brunthaler R, Coma M, Weissenböck H, et al. Coinfection with *Entamoeba polecki* and *Brachyspira hyodysenteriae* in a pig with severe diarrhea. *Journal of Veterinary Diagnostic Investigation*. 2019 Feb 9;31(2):298–302.
20. Echenique JVZ, Soares MP, Bruni M, Farias NA, Moretti VD, Bandarra PM, et al. Oral *trichomoniasis* in raptors in Southern Brazil. *Pesquisa Veterinária Brasileira*. 2019 Dec;39(12):983–8.
21. Dąbrowska J, Karamon J, Kochanowski M, Sroka J, Cencek T. Unexpected cross-reaction with honigberg ella-like DNA in a PCR for detection of bovine *trichomonas foetus*. *Pathogens*. 2021 Apr 8;10(4):441.
22. Rush G, Reynolds MW, Calvani NED, Šlapeta J. Addressing the constraints of *trichomonas foetus* sample collection in remote areas: Lyophilized modified diamond's media as a substitute for liquid medium. *Parasitology*. 2019 Mar 12;146(9):1184–7.
23. Purple KE, Humm JM, Kirby RB, Saidak CG, Gerhold R. *Trichomonas gallinae* persistence in four water treatments. *Journal of Wildlife Diseases*. 2015 Jul;51(3):739–42.
24. Pérez-Camacho L, García-Salgado G, Rebollo S, Martínez-Hestekamp S, Fernández-Pereira JM. Higher reproductive success of small males and greater recruitment of large females may explain strong reversed sexual dimorphism (RSD) in the northern goshawk. *Oecologia*. 2014 Nov 26;177(2):379–87.

25. BATES C. George turberville and the painful art of falconry. *English Literary Renaissance* [Internet]. 2011 [cited 2022 Feb 10];41(3):403–28. Available from: <https://www.jstor.org/stable/43447969>

